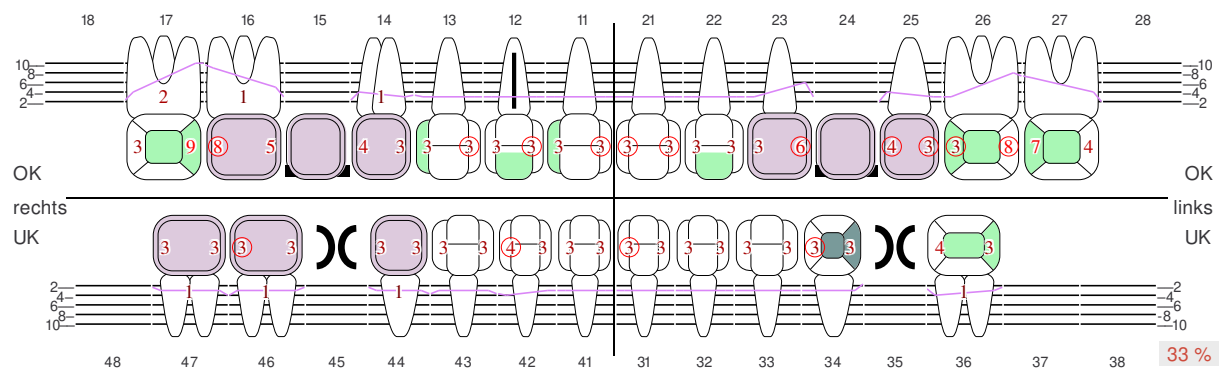


30. April 2024

01-Befund vom 29.04.2024



29.4.2024 leichte Exostosen Mundföden.

Kleine Fibrom Linke wangen